■原著

意味記憶の選択的障害

——外傷性脳損傷の一例——

水田秀子* 松田 実** 藤本康裕***

要旨：頭部外傷後に動物，植物，道具などの具体物の意味記憶が障害された症例を報告した。失語や知能低下はなく，自伝的記憶，公的事件の記憶などは良好に保存されており，意味記憶の選択的障害例（semantic amnesia）であると考えられた。具体物を対象として視覚・触覚・聴覚・運動感覚（道具の使用）などの感覚様式で検討した結果，対象についての属性・知識が障害されていることを多感覚様式において確認した。また，抽象語や一般的社会的知識は良好に保存され，意味記憶内での乖離が認められた点が特徴的であった。失語・痴呆のいずれをも伴わず意味記憶障害が生じ得ることを強調した。

神経心理学 13；215-223, 1997

Key Words：意味記憶，エピソード記憶，自伝的記憶，抽象語
semantic memory, episodic memory, autobiographical memory, abstract words

はじめに

Warrington (1975) が初老期痴呆の初期において観察された物品の失認様の状態に対し，意味記憶障害という解釈を提出して以来，いわゆる意味記憶の障害例の報告が蓄積されてきている。De Renzi ら (1987) は，Warrington (1975) の症例にはエピソード記憶についての詳細な記載がないことを指摘し，自らの症例にみられた自伝的記憶の保存と意味記憶障害とを対比させ，semantic amnesia と称し意味記憶の選択的障害を強調した。彼らの症例は知性は障害されず，また言語機能の障害を伴わなかった。

われわれは，頭部外傷後に選択的に意味記憶の障害を呈した症例を経験した。本例の特異性は，抽象語や一般的な知識に属する意味記憶が良好に保存されている点にある。また，本例のごとく他の認知機能が保存された例の報告は稀であり，考察を加え報告する。

I 症 例

患者：発症時43歳，大学卒の右利き男性。元公務員。現在は管理人として生活している。

現病歴：1983年12月16日，出張先で駅のホームから転落し，某院で血腫除去術および頭蓋形成術が施行された。約3カ月間意識障害が続いた。左半身麻痺，言語障害が残存したためリハビリテーション病院に入院し，PT および ST（健忘失語との診断であったようだが，詳細は不明）を受けた。1985年6月23日に転居に伴い当院を受診し，以後構音障害のグループ訓練を受けてきた。著者は92年より本患者を担当し，意味記憶障害が疑われたため，患者の了解を得て検索をおこなった。よって本報告は発症約10

1997年2月6日受理
Semantic Amnesia after Traumatic Brain Injury
*市立伊丹病院リハビリテーション部, Hideko Mizuta : Department of Rehabilitation, Itami Municipal Hospital
**滋賀県立成人病センター神経内科, Minoru Matsuda : Department of Neurology, Shiga Prefectual Medical Center
***市立伊丹病院脳神経外科, Yasuhiro Fujimoto : Department of Neurosurgery, Itami Municipal Hospital
（別刷請求先：〒664 伊丹市昆陽池1-100 市立伊丹病院リハビリテーション部 水田秀子）

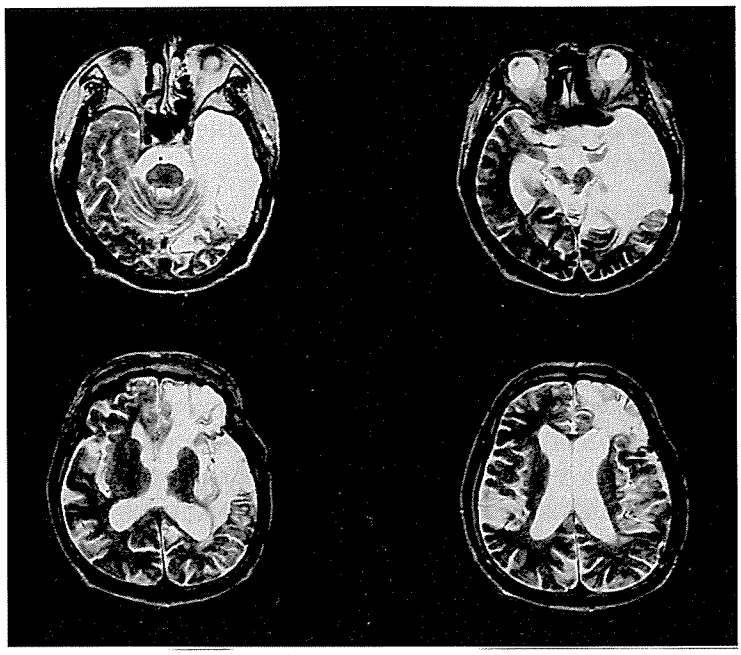

図Ⅰ　MRI T2強調画像（1994年4月28日撮影。向かって右が患者の左側）

表Ⅰ　神経心理学的検索：その1—結果のまとめ

視覚・触覚・聴覚の検査：基本的知覚には異常がない。
失行・失認等：構成障害なし。相貌失認なし。
慣習的シンボル動作可能。系列動作可能。
言語機能：異常なし。
知的機能：正常。
定型的記憶検査：
言語性記憶—即時記憶良好。近時記憶障害（＋）
視覚性記憶—障害（＋）
発症前のエピソード記憶：良好。
発症後のエピソード記憶：良好。

年後（1993年末から1994年）の検討によるものである。

既往歴・家族歴：特記事項なし。

神経学的所見：意識は清明であり，診療には協力的であった。左眼は失明，右眼は視力1.0，右上1/4盲，右耳の難聴が認められた。ごく軽度の構音障害・嚥下障害を認めた。深部反射は両下肢で亢進，上肢は正常であった。病的反射はなかった。筋力は左下肢は痙性が強く正確ではないが3＋，右下肢3＋，上肢は問題はなかった。協調運動障害は認めなかった。左半身の表在感覚に若干の低下を認めるが，深部知覚の障害はなかった。

放射線学的所見：図1にMRI T2強調像を示す。左側頭葉は前方から下部にかけて広範に障害されているが，Wernicke領を含む上部後方は障害を免れている。また，左前頭葉底面から前外側面にかけても損傷を認める。右半球の損傷は明らかではないが，右側脳室下角は拡大し，右側頭葉上部後方は軽度の損傷が疑われる。

II　神経心理学的検索—その1

神経心理学的検索の結果を以下に記すが，まとめは表1の通りである。

1．基本的知覚検査

視覚について：日本失語症学会による高次視知覚検査試案の視覚の基本機能検査では明らかな異常は認められなかった。

Reyの図（36／36）および物品の模写（図2右）は可能であった。

物品の，通常とは異なる角度からの写真の同定は，全問が可能であった（15組）。

色に関する検査（上記試案）では色相の照合，分類，色名の指示に異常はなかった。

触覚に関して：素材や形態のmatchingは可能であった。また物品の形状を述べる課題も可能であった（10／10）。

聴覚に関して：右62.5dB，左25dBの聴力低下があるが，語音の聴取に問題はなかった。

2．その他失行・失認等

構成障害はなく，相貌失認はなかった。また，慣習的シンボル動作は可能であり，系列的動作も滑らかに行えた。

3．言語機能

発話は開鼻声のために不明瞭だが，流暢で錯語はなかった。復唱は6文節文が可能であっ

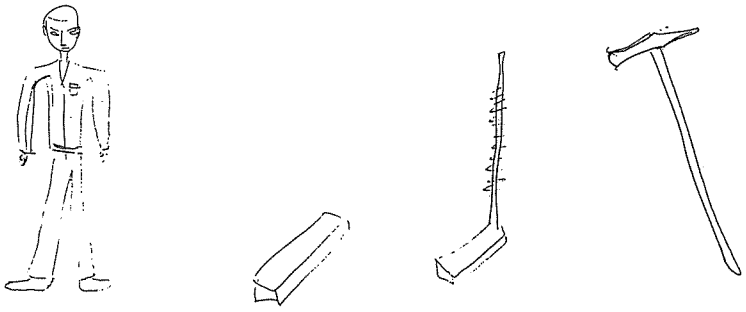

図2　描画（左から人物の自発描画・金槌の自発描画・金槌の摸写）

た。Token test の結果は160／165であり，ラジオの経済ニュースの聴取も可能であった。音読・書字も漢字・仮名ともに支障はなかった。例えば，本の読後感想文を原稿用紙3枚に書いて来たが，論旨に矛盾なく，文法的にも，また文字にも誤りは認められなかった。能動態から受動態への変換やアナグラムの作成等も容易に行えた。

4．知的機能

成人知能検査（WAIS-R）が言語性 IQ 112，動作性 IQ 86 であり，Raven Colored Progressive Matricesの成績は33／36であった。また Wisconsin Card Sorting Test は達成カテゴリー数が6であった。

5．記憶検査

言語性記憶検査では，数唱が順唱で8桁，逆唱で6桁が可能であり，三単語記銘検査では即時再生が3／3，3分後では2／3であった。三宅式記銘力検査の結果は，有関係で6-9-10，無関係では1-1-1であった。視覚性の記憶検査では，五物品の記銘検査が即時再生で3／5であり，Benton 視覚記銘力検査（施行法A）では，正確数3と低下がみられた。Rey の図の copy は36／36，20分後の再生は11／36であった。

6．発症前のエピソード記憶

公的な出来事の記憶では，戦後の首相10人の名前を年代順に並べることが可能であり，東京オリンピックなどの大きな出来事を覚えており，例えばロッキード事件の推移についても述べることができた。また，幼少時，学生時代，役所時代の質問に答えられるなど，自伝史的な出来事についても障害は認められなかった。

7．発症後のエピソード記憶

自覚的には物忘れ感が強く，家人も忘れっぽくなったと言う。しかし，ある芸能人の交通事故後の記者会見の写真をみせると「ああ，あのコメディアンの。このごろは，お兄さんもよくテレビで活躍してます。彼はいいですね，同じように怪我をしても，顔の麻痺だけで。それも治るって，聞きましたよ」と話し，また仲間との四国旅行のことを詳しく話せるなど，日常生活に明らかな支障を来すような障害は認められなかった。

III　神経心理学的検索—その2：意味記憶について

本例はクロスワードパズルを趣味にし，IIで示したように社会的事象に関する知識は豊富だった。しかし，ごく日常的な物の名前がでにくく，日常生活で野菜や果物，動物等の判別ができず，家人に不思議がられていた。こうした具体物における認知の障害内容を明らかにするために，線画や実際の物品を用いての検索および言葉の知識に関しての検討を行った。

1．線画を用いて

呼称：百語呼称課題における結果と反応例を表2に示す。遅延による正答を含めても正答数は69個であった。答えには確実感がなく，名称がでてこないというより，なにかわからないのだと述べた。一方，外国の著名な風景画では国名を即答した（7／7）。

pointing：難易度は調整していないが，カテゴリー別に10～16個の線画の聴覚的指示（6選択肢）課題を行った（表3）。大工道具，台所

表2　百語呼称検査課題の結果と反応例

1．即時正答：51個
2．遅延正答：18個
3．語頭音ヒントによる正答：15個
　バケツ　スカート　タオル　信号　こけし
　歯ブラシ　しゃもじ　スプーン　そば　セーター
　ぶどう　電車　鳩　たわし　アイロン
　反応例：ぶどう→……〔ヒント：ぶ〕ぶどう，でいいですか？
　　電車→汽車ですね？〔で〕電車か。
　　たわし→まったくわからない〔た〕……たわし？……
4．誤答：16個
　ふくろう　体温計　筆　灰皿　レモン　ストーブ
　うちわ　刺身　菊　定規　櫛　きゅうす
　かばん　たんぽぽ　鹿　鋸
　反応例：ふくろう→……〔ふ〕……〔ふく〕ふくろう？　ふくろうってこんなんですか？
　　レモン→……〔れ〕れんこんじゃないですよね？
　　鹿→……〔し〕しまうま

表3　線画のカテゴリー別 pointing

カテゴリー名	正答率(%)
動物（鳥を除く）	73
鳥	60
植物	60
野菜	83
果物	80
身体	90
食品	94
乗り物	90
文房具	90
台所用品	73
大工道具	60
家具	100
楽器	100
電気製品	100
スポーツ	100
衣服	100

用品，植物，野菜，動物等のカテゴリーでは，選択に際しての躊躇が多く，時間を要した。一方，電気製品，スポーツ名，家具などは，正解率も高いが，反応の早さが印象的であった。

環境音⟷名称・pointing：環境音の認知課題の結果を表4に示す。20課題施行したが，名称が答えられたのは5課題であった。踏切の警報の音や電話のベル，咳等は即答であった。しかし，動物の鳴き声では，動物であることもわからないものがあった。あるいは，親山羊と子山羊の声を，「二匹鳴いているようだが」と聞き分けられるが，何かはわからなかった。答えられなかった15課題について4枚の絵から選択させたが，9課題正答したのみ

表4　環境音のテスト項目と結果

項目名	結果
踏切	◎
馬のいななき	×（小犬*／山羊／電車）
小犬	○（ピストル／ライオン／雨）
電車	○（馬／船／赤ちゃん）
ヘリコプター	○（蜂／自動車／馬）
強風	×（レーシングカー／雨／犬）
ライオン	×（雷／牛／船）
ポンポン船	◎
牛	○（汽笛／馬／電車）
靴音	◎
猫	×（猫／犬／赤ん坊／汽車だが選択せず）
カエル	×（電車／急流／うぐいす）
雨（夕立）	○（拍手／雷／口笛）
飛行機	○（強風／電車／豚）
ピストル	○（金槌／弓／ライオン）
電話	◎
山羊	○（赤ちゃん／牛／飛行機）
うぐいす	○（口笛／鶏／ヘリコプター）
（くま）せみ	×（鈴虫／汽車／自動車）
咳	◎

◎：口頭による正答
○：絵からの選択で正答。（ ）内は選択肢を示す
×：絵からの選択で誤答。（ ）内の下線が選択した絵
*急ブレーキを示した絵だが，本例はひかれそうになった小犬の方を指さした。

表5　物品の同定に関する検索の結果

	物品の呼称			名称→物品指示**	物品の使用法		ペアリング
	視覚呈示	触覚呈示	聴覚呈示*		身振り	実用	
握りばさみ	−	−	−	−	−	−	−
うちわ	−	−	−	−	−	−	
黒板消し	−	−		−	−	−	−
フォーク	−	−	−	−	−	−	±
綴紐	−	−		−	−	−	−
キリ	−	−	−	−	−	−	
ネジ回し	−	−		−	−	−	−

−：障害（空欄は施行せず）　（濱中　1993より，改変の表を使用）
* 言語的説明からの呼称
**同一カテゴリー内での施行による

であった。逆に，線画と名称を示し，〜はどんなふうに鳴くか？　と問うと，犬，猫は答えられたが，鶯の鳴き声，馬のいななき・蹄の音，蟬の声などは答えられなかった。

その他・属性等：例えば，桜（線画も提示）の色を尋くと「さあ，赤ってイメージはあんまりないな，白でしょうか？」と答えるなど，花に関しては色や咲く季節は答えられなかった。色塗りを行うと，ひまわりの中央部は赤，周りは青を塗った。また野菜や果物も色や旬を答えることができないことが多く，色塗りでは例えば西瓜の地は青，縞は赤を塗った。猫，犬，象，パンダ，ライオン，ラクダ，虎，カバ，リスの9種類の動物の絵を大きさをそろえて提示し，大きい順に並べるよう求めると混乱し，名称を与えても，これは大きいはず，というような曖昧な反応であった。

自発描画（図2左）では，人物は容易に描いた。しかし物品では，ほとんど常に呼称が可能である金槌においても難渋し，「この上はいらないのかな」と消し，左方へ書き直そうとしたが成功せず，模写とは対照的であった。

2．実際の物品を用いて

さらに，多種の感覚モダリティを検索するために，日常用いる物品に関して検索をおこなった。濱中ら（1993）が，（全般的）意味記憶障害と失語や失認などの障害との異同を示すべく提示した表を用いて，本例での検索結果からいくつかの物品について表5に示した。

視覚性呼称・触覚性呼称：日常汎用の物品のなかで，和ばさみ（握りばさみ），哺乳瓶，うちわ，軍手，脱脂綿，黒板消し，フォークあるいは役所時代に常用した綴紐・指サックの呼称ができなかった。大工道具は金槌の呼称はできたが，キリ，ノミ，スパナ，ネジ回しの呼称はできなかった。日を変えて，物品の触覚性呼称を検査したが，視覚性呼称に失敗した物品ではいずれも呼称できなかった。

使用に関して：上記のうち手で扱う物品について，使い方を尋ねたが，いずれの物品もジェスチャーで示すことができなかった。さらに実際に持たせてみた。うちわやフォークは掬うような動作になり，キリは，とがっているから穴を開けるものではないかと推測したが，片手で前方へぐるぐる回しカギを開けるような動作をするなど，いずれも成功しなかった。逆に，検者があおぐジェスチャーを見せ，どれかと問うと，うちわではなくはたきを指差した。

用途・ペアリング：上述の呼称できなかった物品について用途を尋ねたが，的確に答えられたものはなかった。握りばさみの用途を尋ねると，ピンセットを指差し「これとは（用途は）違うんですか」と聞き返し，違うと言うと「なにか削るんでしょうか？」と言った。事務用綴紐については「家庭用の……はさむというか，よく知りません」と答えた。ペアリングの課題では，呈示した物品と対にして使用するものを4物品から選ばせた。例えば黒板消しの場合ではチョーク，ゼムクリップ，鉛筆，マッチのなかから，鉛筆を指さした。

表6　言葉の定義　　（ ）内：検者

辟易	うんざりすること，を言います
画餅	絵に描いた餅，実際上の効果はないという意味。
猫に小判	受け入れるものによって，その良さは変わるということ。
泣き面に蜂	悪い時には，重ねて悪いことがあるたとえです。
バス	乗り物，公共性がある。（何で動く？）それがわからないんです。
いるか	……魚……（食べられる？）……はい。
ライオン	百獣の王ですが（体の色は？）……

物品の使用や用途に関しては，名称を提示したうえで行っても改善はなかった。

カテゴリー分類：4カテゴリーの物品について，同じ仲間に分類させた。（文房具：ホッチキス／鉛筆削り／指サック／定規／パンチ／綴紐，大工道具：鋸／スパナ／やすり／糸鋸／キリ／ネジ回し，台所用品：湯呑み／フォーク／きゅうす／詮抜き／しゃもじ／皿，日用品：櫛／爪切り／剃刀／歯ブラシ／鏡／タオル）。形状に頼って分類しようとするがうまくいかず，何度もやり直した。結局，キリ，事務用綴紐，定規，やすり，指サックは分けられなかった。また鉛筆削りは日用品，歯ブラシは台所用品を集めたところへ分けた。ネジ回しはホッチキスとパンチ（穴あけ器）と一緒にしたので，分類名を問うと「小さな機械，と言えばいいのか……」と答えた。

以上の諸検査は日を代えて施行しても，曖昧な反応に変化はなかった。

3．抽象語に関して

表6は本例の言葉の定義の例である。具体語の定義では答えに窮し，上位概念を述べるのみといったことが多く，一方，抽象的な単語や諺では的確に，かつ即答した。また，「無窮，利殖，几帳面，けなげ，恒久，……」等の抽象名詞16個を四つのグループに分けさせる課題も可能であり，前項の物品の分類とは対照的であった。

Ⅳ　考　　察

De Renziら（1987）は，単純ヘルペス脳炎後に同僚や食品などがわからなくなった症例を報告した。この症例では知性は保たれ，言語の音韻面・統語文法面の障害を伴っていなかった。彼らは線画や語の認知能力を詳細に検討し，単語の意味や物の属性に関する知識などが障害されていることを明らかにした。彼らは症例の選択的な意味記憶障害の存在と，自伝的記憶の保存との乖離を強調し，この病態を（global）semantic amnesiaと称した。

本例では左眼の失明，聴力の損失などがみられるものの，基本的な知覚は成立していると考えられた。具体物の線画における検討では，呼称不能なものが認められ，また，聴覚的pointing課題でも誤りが認められた。また，対象のさまざまな属性を問う課題や，環境音からの同定といった聴覚からの課題では，線画の呼称や指示が可能であったものにおいても，正答できないことがあった。また，金槌の例でみるように視覚記憶像は極めて貧しいものであった。さらに，実際の物品において，視覚的な呈示や触覚的な呈示等による呼称，言語による定義や用途の説明，ペアリングや分類，実物の使用，といった種々の手段を用いての検討を行ったが，対象を同定できない場合が認められた。物品の中には，以上の複数の手段を組み合わせ，さらに名称を与えても正確な対象の同定に至らないものがあった。一方，いわゆる自伝的記憶は保存され，また知的能力も言語能力も良好であり，De Renziら（1987）の症例と同様，その意味記憶障害との乖離はきわだっていた。Hodgesら（1992）は他の認知機能障害の少ない，より純粋な意味記憶障害は，緩徐進行性の失語症例のうちの流暢性タイプにこそ認められることを強調し，semantic dementiaとまとめた。De Renziらの報告例や本例は失語を認めず，自伝的記憶，知性一般も保存される点で，意味記憶のシステムが他の認知システムと

独立していることを示唆するものである。

ところでこれまでの意味記憶障害例の報告では，多種の感覚様式に関して検索を施したものは多くはない。日常生活で，対象がわからないといった症状を示した症例はさらに少なく，痴呆疾患の経過のなかで報告されることが多い（濱中，1986，1993；原，1989；Hodges et al, 1992；小池ら，1992；Snowden et al, 1996）。他の疾患例は重度の失語症状等を伴うものである（滝沢ら，1992；山鳥，1988，1992）。カテゴリー特異性を論議される場合にしばしば用いられる区分として生物／非生物という区分があるが，非生物，ことに操作性の高い物品が損なわれにくい理由を多感覚様式にわたって意味表象される点に求める意見がある（Capitani et al, 1994；Nickels et al, 1995）。本例では，日常生活においての対象の同定障害があり，検査上でも手で扱う物品で多感覚様式での意味記憶障害を確認した。山鳥（1988，1992）は認知様式を超えた水準に様式横断的に対象の概念を想定し，object meaning amnesia を提唱したが，本例の障害像にはこうした解釈も可能であろう。

本例で特徴的であったのは意味記憶内で乖離が認められたことであった。本例では抽象語にはなんら障害を認めなかった。一般に失語症者においては抽象語より具体語の方が保たれ，この種の乖離はみられないとされている（Kremin, 1990）。Warrington（1975）の症例の内の1例や De Renzi ら（1987）の症例においても抽象語が保たれたとの記載がある。いわゆる具体語（具象名詞）は物質界の対象を指向する名詞であり，観念上のものの集合に属する実体を示す抽象名詞とは対立する（ラルース言語用語辞典）。抽象語は観念上で帰結しえ，感覚様式には依存せずとも形成は可能である。本例では，抽象語など観念上（言語内）で完結するような「語」や一般的社会的知識の範疇にはいる事柄に関しては良好に保存されていた点を強調しておきたい（ちなみに，De Renzi らの症例は社会事象などの知識には障害がみられる）。本例の検討は発症約10年後のものだが，具体物においては，前向（発症後）にも意味記憶の形成はなされ難く，一方社会的な知識などは蓄積されてきた点は興味深い。

最後に病巣だが，意味記憶障害を呈した症例は両側の広範囲な側頭葉病巣をもつものが多い（Patterson et al, 1995）。道具に関する様式横断性の意味健忘を報告した山鳥ら（1992）の症例は，左側一側の脳梗塞例であり，離断による障害機序が想定されている。広範囲な左側損傷では失語や他の認知機能障害を合併して症状が被い隠される可能性（Patterson et al, 1995）もあり，左側を特に重視する意見も強い（De Renzi et al, 1987；Patterson et al, 1995；Hart et al, 1990）。一方，Pietrini ら（1988）は自験例2例を比較し，一側損傷で anomia を呈し，両側損傷に至って意味記憶障害を呈するとした。また，Sartori ら（1993）は生物に特異的な意味記憶障害を呈した症例を検索し，概念を形成する視覚的処理の重要性を指摘し，昨今の神経解剖学的な実験の成果なども踏まえたうえで，側頭葉下部の両側病変を重視している。本例の主病巣は左側頭葉下部であるが，前頭葉にも病巣があり，さらに重度の頭部外傷であることからも，右半球病変の関与も否定できない。意味記憶障害の報告例は，例えばカテゴリー特異性の有無，区分等からみても，障害される内容は極めて多彩であり，また随伴する認知障害の内容も幅広く，責任病変の論議は今後の症例の蓄積に期待される。

本論文の要旨は第18回日本神経心理学会（川越，1994）で報告した。

環境音の認知検査は自治医科大学田中康文先生が作成なさいましたものを，また，高次視知覚検査（試案：日本失語症学会失認症検査検討委員会作成）を使用させていただきました。ここに記し，深謝申し上げます。

協力をいただいた本院リハビリテーション部理学療法士山本泰司先生に感謝いたします。

参考文献

1）Capitani E, Laiacona M, Barbarotto R et al：Living and non-living categories. Is there a “normal” asymmetry? Neuropsychology 32；1453-1463, 1994

2) De Renzi E, Liotti M, Nichelli P : Semantic amnesia with preservation of autobiographic memory. A case report. Cortex 23 ; 575-597, 1987
3) 濱中淑彦：臨床神経精神医学——意識・知能・記憶の病理. 医学書院, 1986, pp. 252-259
4) 濱中淑彦, 松井明子, 滝沢透：痴呆と側頭葉病変：意味記憶障害と意味痴呆. Dementia 7 ; 327-335, 1993
5) 原健二：知的記憶の障害. ブレインサイエンスII. 佐藤昌康編, 朝倉書店, 東京, 1989, pp. 231-238
6) Hart Jr J, Gordon B : Delineation of single-word semantic comprehension deficits in aphasia, with anatomical correlation. Ann Neurol 27 ; 226-231, 1990
7) Hodges J, Patterson K, Oxbury S, et al : Semantic dementia. Progressive fluent aphasia with temporal lobe atrophy. Brain 115 ; 1783-1806, 1992
8) 小池澄子, 伊藤直樹, 安村修一, 他：語義失語と認知・行為の失象徴を呈し側頭葉型 Pick 病が疑われる一例. 神経心理 8 ; 129-139, 1992
9) Kremin H : Naming and its disorders. In Handbook of Neuropsycology, Vol. 1. eds by Boller F, Grafman J, Elsevier Science Publishers, Amsterdam, 1990, pp. 307-327
10) Nickels L, Howard D : Aphasic naming : what matters? Neuropsychology 33 ; 1281-1303, 1995
11) Patterson K, Hodges J : Disorders of semantic memory. In Handbook of memory disorders. eds by Baddeley A, Wilson B et al, John Wiley & Sons Ltd, West Sussex, 1995, pp. 167-186
12) Pietrini V, Nertempi P, Vaglia A et al : Recovery from herpes simplex encephalitis : selective impairment of specific semantic categories with neuroradiological correlation. J Neurol Neurosurg Psychiatry 51 ; 1284-1293, 1988
13) ラルース言語用語辞典. 大修館書店, 東京, 1980
14) Sartori G, Job R, Miozzo M et al : Category-specific form-knowledge deficit in a patient with herpes simplex virus encephalitis. J Clin Exp Neuropsychol 15 ; 280-299, 1993
15) Snowden JS, Neary D, Mann DMA : Semantic memory : theoretical issues. In Fronto-temporal lobar degeneration : fronto-temporal dementia, progressive aphasia, semantic dementia, Churchill Livingstone Inc., New York, 1996, pp. 169-200
16) 滝沢透, 浅野紀美子, 波多野和夫, 他：意味記憶 Semantic Memory の障害を示した症例. 失語症研究 12 ; 294-302, 1992
17) Warrington E : The selective impairment of semantic memory. Q J of Exp Psychol 27 ; 635-657, 1975
18) 山鳥重：神経心理学立場からみた記憶障害——Semantic Memory の選択的障害——. 臨床精神医学 17 ; 1299-1305, 1988
19) Yamadori A, Yoneda Y, Yamashita H et al : A patient with difficulty of object recognition : semantic amnesia for manipulable objects. Behavioral Neurology 5 ; 183-187, 1992

Semantic amnesia after traumatic brain injury

Hideko Mizuta*, Minoru Matsuda, Yasuhiro Fujimoto*****

*Department of Rehabilitation, Itami Municipal Hospital
**Department of Neurology, Shiga Prefectual Medical Center
***Department of Neurosurgery, Itami Municipal Hospital

A 53-year-old right-handed national public official, with 16 years of schooling, suffered a

head injury on December 16, 1983.

We performed a neuropsychological investigation on this patient from the end of 1993 to 1994. MRI revealed a wide-spread damage in the left temporal lobe except for the superior posterior portion. The basal and lateral portion of the left anterior lobe was also damaged. He had normal fluent spontaneous speech with no grammatical abnormalities. His comprehension was fair. The language tests also showed that he was not suffering from aphasic-type disturbances. He showed no constructional disturbance nor ideomotor apraxia, and his intellectual abilities were preserved.

The most striking findings were that he could not recognize common concrete stimuli such as utensils and animals either via vision or other sensory modalities and that he could not even give a vague verbal definition of objects. He could not demonstrate the recognition of common utensils through gesture or actual use. Also he was unable to classify objects into appropriate categories. These findings were considered to be defined as disturbance at the level of knowledge or concept. On the contrary, his episodic memory was well preserved since he remembered events which he had personally experienced.

It was also noteworthy that he had a preserved knowledge of famous events, people, and notions generally known by most people in Japan. In addition, in his vocabulary, abstract words and proverbs were preserved as compared with concrete words.

The case was diagnosed as an instance of selective semantic amnesia, which is severe deficits of semantic memory in spite of a well preserved autobiographical episodic memory.

(Japanese Journal of Neuropsychology 13 ; 215-223, 1997)