■シンポジウム　脳血管障害と脳変性疾患による巣症状

形態学的立場からみた「脳血管障害と脳変性疾患による巣症状」

松　下　正　明*

要旨：あるよく知られた症例を素材にして，巣症状の研究や神経心理学的研究における脳の形態上の変化の意味について論じ，画像にみる変化と実際の脳変化との食い違いの可能性を指摘した。

また，シンポジウムにおける発表に共通する問題として，疾患群の比較研究における，脳血管障害群の持つ限界について，言及した。

神経心理学　10；103～108

Key Words：神経心理学，脳の形態変化，画像，脳血管障害，脳変性疾患
neuropsychology, morphological changes of brain, neuroimaging, cerebral vascular disease, neurodegenerative disease

はじめに

伝えられた本シンポジウムの意図を筆者なりにまとめると次のようになる。

脳の同一部位に病変があるとしても，脳血管障害を基盤とする疾患の場合と脳変性疾患の場合とでは，見られてくる症状がいくばくか異なっているのではないか。その異なりが本質的なものかどうかはともかく，その違いについて，形態学的立場からコメントすること，しかも，実際には，特別講演とシンポジウムで話された演題にそってやることであった。

疾患によって現われる症状の，食い違いとまではいかないにしても臨床的に際立ち，多くの研究者を困惑させる差異は，臨床的にも神経心理学的なものの考え方にとっても，重要な問題であることは，古くから指摘されてきたことであった。その事実がいろいろな概念や仕組みで説明されてきたこともまたよく知られていることである。

したがって，シンポジウムでは，企画者の意図通りにすでに指摘されてきているようなことを一般論的に述べることはやめ，各演題にそっての，しかも，これらの演題に見る研究テーマを直接取り扱ったことのない筆者のコメントということに終始する。

巣症状，あるいは神経心理学的症状が臨床的に問題となるのは，精神機能局在論の流れのなかのことで，そこには常に対応する脳病変が考慮されていなければならない。言葉を換えていえば，巣症状と脳病変は紙の表裏の関係にあって，それぞれを切り離して別個に論ずることは無意味ともいえる。脳の形態学，正確にいえば脳の形態的変化からみた巣症状という観点に異論があっては神経心理学の学問体系自体が崩れかねないともいえる。

1994年6月10日受理
Discussion on "Focal Symptoms in Cerebral Vascular disease and Neurodegenerative Disease" from Viewpoint of Morphology
*東京大学医学部精神神経科，Masaaki Matsushita:Dept. of Neuropsychiatry, Faculty of Medicine, University of Tokyo

しかし，何をもって脳の形態的変化，つまり脳病変とするのかという神経病理学者なら共通した概念が，必ずしも臨床的には合意がなされていないようにみえる。つまり，ここでの，『脳の同一部位にある病変』というまさに形態学が問題にすべきところに，必ずしも臨床家の意見の一致がみられていないことが，筆者には非常に気にかかることである。各論のコメントの前に，この気にかかること，しかしよく考えるときわめて常識的なことを，まず始めに論じておきたい。

I　形態学的立場とは何か

故大橋博司元京都大学教授に，『失語，失行，失認』という名著の誉れ高い著書がある。後に，『臨床脳病理学』という著書名に変えられて刊行されていたが，今では絶版となったというが，昭和40年代，神経心理学を学ぶ者にとっては必読の著作であった。詳細な文献的考察に加えて，大橋教授を中心とした京都大学・精神科の人たちによる精細な記述を伴った豊富な症例が本書の魅力であったが，その中に，26歳の，視覚失認を呈した女性の症例がある（大橋，1960）。

右利き。意識変容を伴い，頻発するめまい発作のため入院。入院経過中続々と種々の失認症状，神経病学的徴候を示してきた。入院時の精神状態としては，平静であるが時として見当識を失う。知能はむしろ優秀知に属し，外界の事物に対しても進んで関心を抱く。一見して小児的で情緒的に不安定な点に気づく，と記載されている。

彼女の，基本的な神経心理学的症状は，種々の視空間失認症状と視野の上水平半盲がみられることであった。その具体的な症状としては，上方への注視麻痺，視覚的な注意障害，立体視不能，視覚保続，運動視障害，視覚座標系の障害（物品自体の認知は良好であるが，方向ないし角度の知覚が難しく，部屋の窓を正面からみると20度位右に傾いて知覚する。検査でも，正方形や水平線や垂直線に歪曲がみられるなど），身体視の歪み，相貌失認，色彩失認，身



写真1（大橋，1960より引用）

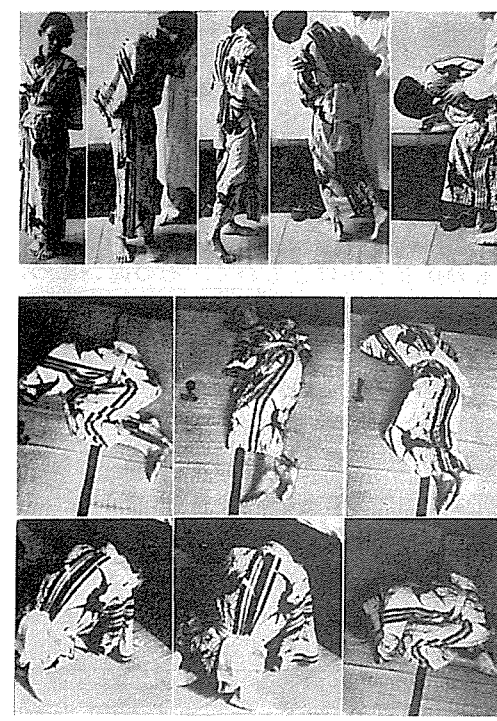

写真2（大橋，1960より引用）

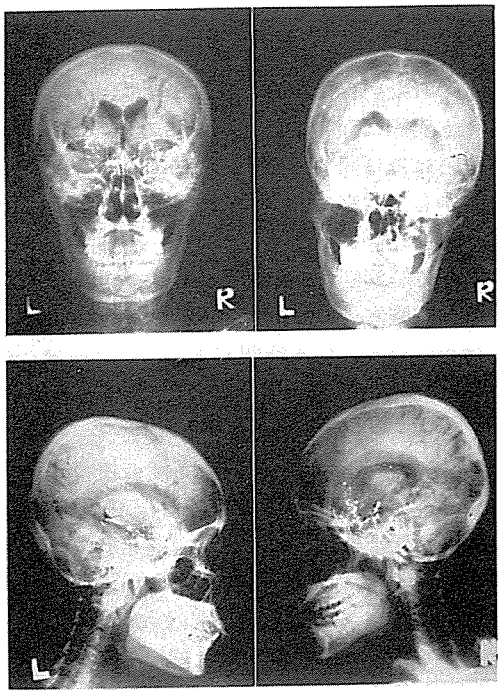

写真3（大橋，1960より引用）

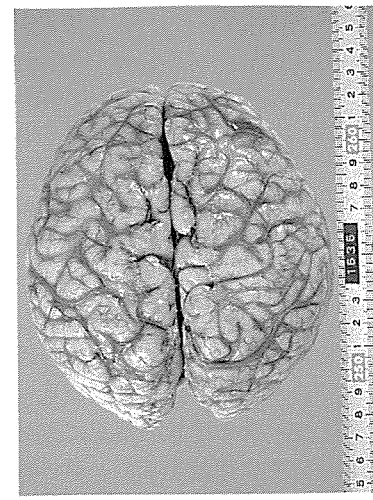

写真4

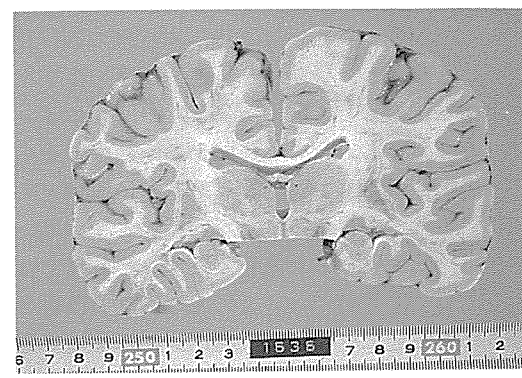

写真5

体半側失認などであった。また，これらの失認症状の他には，赤いガラスの眼鏡をかけさせたり，音叉で200c/s の音を聞かせると，耐え難い不安を訴え，遂には左に向ってぐるぐる回る強制回転運動がみられた。大橋博司の著作から引用した写真を掲載すると，写真1は，視覚座標系の異常に対応した身体軸の歪みを示し，写真2は赤いガラス眼鏡を通して周囲をみるように指示すると，左に向ってぐるぐる体を回転させる運動の様子を示したものである。

ここでは，彼女の示した視覚失認を中心とした興味ある症状について議論することが目的でないので，その詳細は省くが，写真3にみるように，気脳写により，両側頭頂葉，後頭葉領域の萎縮と側脳室後角の拡大像がみられ，その原因は不明であるが，それらの脳病変によって，上述の症状が出現したと解釈された。

その後，彼女は上京し，情緒不安定などの症状によって，社会に適応できず，東京の都立松沢病院に入院することになった。そこでも，彼女は上記の視覚失認を主体とした症状を示し，未熟な人格に伴う社会不適応を示した脳器質性疾患と診断されて，数回の入退院を繰り返した挙げ句，最後は長期の入院生活を余儀なくされていた。50歳時，不慮の事故で死亡となった。

さて，ここからが本シンポジウムと関連することであるが，死後剖検の結果（脳重量1220 g），意外にも，脳表面からみても，割面でみても，肉眼的には脳室の拡大，梗塞巣などの異常所見を全くみることができなかった（写真4，5）。顕微鏡で組織学的に調べても異常所見を認めなかった。

つまり，神経病理学的検索の結果，本症例を脳器質性疾患とすることができず，結局は，臨床・病理学的にみて，視覚失認や強制回転運動などの興味ある精神症状を呈したヒステリーと診断せざるをえないと，結論したのである。事実，京都大学医学部附属病院に入院して種々の

神経心理学的検査を受けていた最中でも，詐病ではないか，ヒステリーではないかという疑問が持たれていたといわれていたし，都立松沢病院においても，一部の担当医はヒステリーの可能性を否定できないとしていたのである。

もちろん，ここで，この症例の臨床診断の可否について議論するつもりもないし，それを目的ともしていない。また，神経疾患とヒステリーとの誤診はそれほど珍しくないこともよく知られている。巣症状，つまり神経心理学的症状が，ヒステリーによってしばしば見られること，したがって，その症状の判定にあたって脳病変の存在を確実に実証することが必要であることは，おそらく，この領域でのイロハであったし，今もそれは同様である。

ここで問題にしたいことは，本症例の脳器質性という診断が，当時にあって脳病変の存在を推定する技術として有力であった気脳写によって，なされたということに関わるものである。著書に残された気脳写の写真から，頭頂葉・後頭葉の萎縮を重視する判断が妥当かどうかはいささか疑問なきにしもあらずだが，それはともかくとして，当時において可能な限りの技術をもって推測した脳病変が，実は解剖によってそうではなかったということに関わる問題である。

現代においては，気脳写に変わって，CT，MRI，SPECT，PET などの，生前に脳の構造や機能の変化を推測する技術が飛躍的に進歩してきたことは周知のことである。画像解析から得られた所見は，気脳写にみるようなあいまいな情報ではなく，ほとんど100パーセントの確実性をもった情報であると多くの人は信じている。その考えによって，たとえば本日のこの学会でもしばしばみられるように，神経心理学会での発表や研究論文で，画像解析の所見は臨床所見を裏付けるものとして，ほとんど無条件に受け入れられている。もちろん，筆者もまた，その技術の有力性，確実性，信憑性に関して，疑うことをしない。

つまり，大多数の研究者にとって，巣症状・神経心理学的症状と脳病変という際の，脳の形態的変化とは画像にみる所見のことを意味しているようである。そう言ってしまうと言いすぎかもしれないが，少なくとも，画像にみる脳の変化と実際に存在するはずである脳の形態上の変化とはほぼ同じであるという前提がある。

しかし，本当にそうなのか。精度の違い，技術の質的な違いはあるにしても，生前に，画像を通して脳病変を推定するという方法論においては，気脳写でも，CT，MRI においても同じではないのかという疑問がある。とりわけ，われわれ神経病理学を専門としている形態学者は，そのような疑問を抱く。たとえ，CT や MRI にみるような，いかに高度の技術を駆使して見いだされた所見であっても，脳の形態上の変化は死後の剖検によって確認されるべきであって，両者は必ずしも一致しないということから，画像にみる変化はあくまでも tentative なものであって，最終的には剖検の結果をまつという姿勢・認識が必要であると考える。

ここでは，紙数の関係もあり具体例を提示しないが，脳血管障害においても，脳変性疾患においても，画像所見と実際の脳病変，あるいは脳の形態上の変化とが一致しないという経験は少なくない。どの位の頻度で不一致例がみられるかは，扱う疾患や症例の質によってさまざまで一概に数字を挙げることはできないが，意外と多いことは大方の専門家が認めることであろう。

II　それぞれの演題に対するコメント

特別講演に対しては，コメントするというよりはむしろ教えられることが多く，何も述べることはない。ただ，Julien Bogousslavsky 教授による脳血管障害による前頭葉症状についての発表に関して，prefrontal の laterality の問題，つまり prefrontal では左右の病変による症状の差異は何か，他の脳部位のそれと異なるところがあるのかという疑問や，David Neary 教授の frontal lobe degeneration，あるいは frontal lobe dementia，あるいは fronto-temporal dementia という概念についての講演に関しては，これが一つの疾患単位として提

唱されたのでなく，Pick 病や motor neuron disease を伴った痴呆や Mesulam の提唱した疾患などを包括した概念として出されたにもかかわらず，それが独り歩きして，一つの疾患単位であるかのような誤解を与え兼ねないことと，前頭葉痴呆という概念によって，Pick 病という概念がかえって混乱していくこと，たとえば側頭葉型 Pick 病や頭頂葉型 Pick 病との共通性が無視されることなどの疑問が浮かんだ。

吉田らを初めとしたシンポジウムの各演題については，それぞれの研究結果の提示であって，それを専門とはしていない筆者にはその内容についてコメントする立場にはない。しかし，形態学的立場からみて，全演題への共通したコメントがないわけではない。

それは，そもそもこのシンポジウムが要請した脳血管障害による巣症状と変性疾患にみる巣症状との比較が，両疾患群をまとめて二つに分け，両群におけるそれらの症状の差異や共通性を抽出することによって，可能となりうるのかという，研究の方法論のことである。アルツハイマー病やパーキンソン病などの例を考えれば自明なように，ある特別の変性疾患を一つにまとめ，それらの疾患の症状の特徴を抜き出すことは方法論的に言って誤ってはいないが，脳血管障害，つまり脳梗塞巣によって生じるさまざまな精神・神経症状を呈する疾患を，一つの群にまとめることが正しいことかどうか疑問のあるところである。病理形態学的に言って，梗塞巣は脳のあらゆる部位に生じ，その部位によって多様多彩な症状や経過が見られてくることが脳血管障害の特徴の一つであり，そのことを考えると，variety に富む脳血管障害例を一つの群にまとめ，他の疾患群と比較することが妥当かどうか検討してみる必要がある。

ごく一般的にいえば，脳変性疾患は，多数の症例を集めて，疾患群としての種々の特徴を抽出するにふさわしいグループである一方，脳血管障害は，多様な個々の症例にあたって，脳病変と症状とを対比して，個別の特徴性を抽出するという，個のレベルで論ずるにふさわしいグループといえる。したがって，そのような意味での質が異なる群の間での比較は，よほど慎重にやらないと，奇妙な結論に至るのではないかという疑念がある。

各シンポジストによる報告は興味深く，教えられることが多かったが，すべてに共通する問題として以上のことが気になった。

文　献

1）大橋博司：失語，失行，失認．医学書院，東京，1960，p. 265-270

Discussion on "focal symptoms in cerebral vascular disease and neurodegenerative disease" from viewpoint of morphology

Masaaki Matsushita

Dept. of Neuropsychiatry, Faculty of Medicine, University of Tokyo

The author first expressed his opinions about the morphological standpoints and meanings in the neuropsychological studies and secondly commented on papers in this symposia.

In the recent neuropsychological studies, morphological changes are supposed to be present by brain imagings such as CT, MRI, SPECT, and PET, but we have to suspect whether findings of neuroimagings may really show structural and functional changes of the brains. The author believed that symptoms of patients must be finally related with findings of autopsied brains. As an example of his belief, he demonstrated a female patient of hysteria who showed

many interesting symptoms of visual agnosia with atrophy of the parietal region by pneumoencephalography, but revealed no abnormality by autopsy.

Secondly, as comments on papers in the symposia, the author refered to methodological meanings of grouping of cerebral vascular diseases, especially in the case of comparison between groups of neurodegenerative diseases and of cerebral vascular diseases. He doubted whether cerebral vascular diseases are able to be grouped into one type. From this viewpoint, he discussed on papers in the symposia.