■原著

左中前頭回後部の梗塞による仮名失書

阿部和夫*　横山律子**　依藤史郎*　柳原武彦*

要旨：左中前頭回の梗塞により発症初期に，ジャーゴン失書を発現しその後3カ月以上，選択的に仮名の失書を呈した症例を経験した。理解力，読み，漢字の書字は保たれていた。数日後にジャーゴン失書は消失し，仮名失書のみが残った。仮名失書は錯書が中心であった。優位半球前頭葉の梗塞によるジャーゴン失書あるいは仮名失書の報告は稀である。

本症例での失書症状を通して，これまで‘Exner の書字中枢’として知られた優位半球の中前頭回の書字過程での役割は，手の運動と書字に関する記憶を貯蔵庫から引き出して，抑制系の下で統合することであると考えた。

神経心理学 9；196～201

Key Words：失書，仮名，ジャーゴン，書字中枢，中前頭回
agraphia, Kana, jargon, writing center, middle frontal gyrus

I　はじめに

純粋失書とは，失語，失読，失行あるいは失認を伴わずに失書のみが単独に出現する病態である。その存在あるいは書字中枢の存在については，従来より議論が多い。

我々は，従来より‘Exner の書字中枢’として報告されてきた左中前頭回の梗塞によりジャーゴン失書と選択的仮名失書とを生じた症例を経験した。この症例の病態解釈を行い，左中前頭回の書字における役割について考察した。

II　症　　例

81歳右利き，男性。

1980年頃より，時に出現する心房細動のため心臓内科で治療を受けていた。日常生活に不自由はなかった。1991年11月6日の朝，起床時に家人に声をかけようとしたところ言葉がでにくいことに気づいた。すぐに独歩で来院し，神経内科を受診した。筋脱力，感覚障害には気づいていなかった。頭部CTで前頭葉に不鮮明な低吸収域が認められたため，脳梗塞と診断され，入院となった。入院翌日のCTでは，前日に認められた左前頭葉の低吸収域は鮮明となり，拡大していた。

1. 現症

意識清明，血圧140/70mmHg，脈拍70/分，整。頸動脈雑音は聴取されなかった。胸部腹部に異常所見はなかった。

神経学的所見では，脳神経系，深部腱反射，筋力，協調運動，知覚系に異常所見は認められなかった。手指の運動巧緻性には異常は認められなかった。Babinski 徴候が右で陽性であった。右上下肢で軽度の筋緊張の低下が認められた。

自発発話はやや努力性であった。錯語は認められなかった。Mini Mental Sate Test (MMST) を行ったところ，書字課題以外の全

1993年5月18日受理

A Jargon Agraphia and Selective Agraphia of Kana Resulting from an Infarct in the Left Middle Frontal Gyrus

*大阪大学医学部神経内科，Kazuo Abe, Shiro Yorifuji, Takehiko Yanagihara：Department of Neurology, Osaka University Medical School
**岸和田徳洲会病院言語室，Ritsuko Yokoyama：Division of Speech Therapy, Kishiwadatokushukai Hospital

今日は ごさぞこ
はうぼうこうこうごさそ ご

図1　ジャーゴン失書の1例
発症翌日に行った書取り。“今日は爽やかなよいお天気です”を書取りする課題。

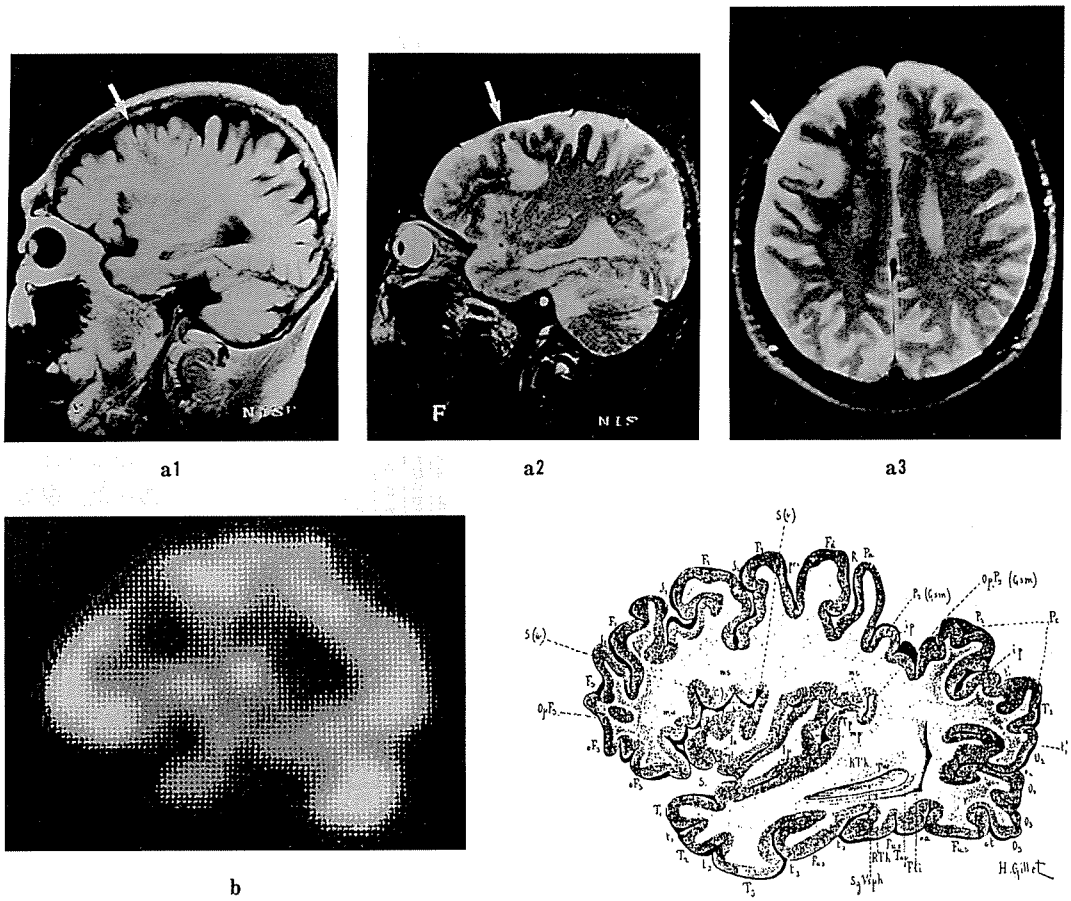

図2

a. 頭部 MRI（0.5Tesla 超電導装置）
a-1：T1強調画像（SE法，TR/TE＝500/30msec），a-2, 3：T2強調画像（SE法，TR/TE＝2500/120msec）
矢状断（a-1, 2）および水平断（a-3）で，中前頭回の皮質および白質の異常信号が認められる。
b. 123I-IMP SPECT（GE 社製 STARCAM3000。123I-IMP を111MBq 静脈内注入後30分での画像。MRI（a-1, 2）とアトラス(c)と同じレベルでの矢状断）中前頭回および隣接した白質での集積低下が認められる。
c. アトラス（矢状断，Dejerine J. Anatomie des centres nerveux. Masson（Paris），1901.）

ての課題を完全に遂行することができ，スコアーは29/30であった。書字では「今日はごさぞこはうぼうこうこうごさそご」などのジャーゴン失書が認められた（図1）。患者は，ジャーゴン失書に気付いて驚くこともあったが自己修正はできなかった。digit span は，順唱7桁，逆唱5桁で正常であった。語流暢性では一分間に動物の名前をあげる課題を行い，7と軽度の障害が認められた。観念運動失行，観念失行，構成失行，保続は認められなかった。

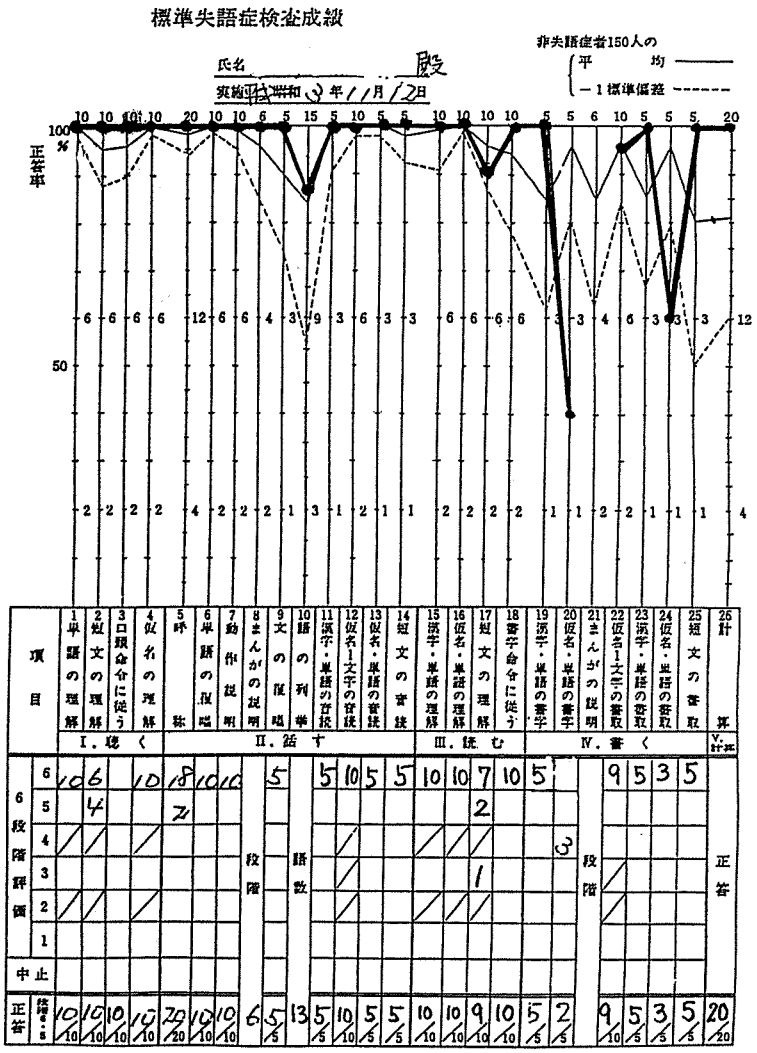

註　10.「語の列挙」は15語を100%とした

図3　発症後1週間での標準失語症検査（SLTA）

マンガの説明は仮名の錯書が認められる以外は正常であった。患者が疲れを訴えるため全ての課題をすることはできなかった。3カ月後には仮名錯書は認められなかった。

2. 検査成績

末梢血，血液生化学，血清は正常であった。心電図でも不整脈は認められなかった。心エコー検査では異常所見は得られなかった。頭部CT検査では左中前頭回に低吸収域が認められた。発症後2週間で行った頭部MRIでも左中前頭回の領域で異常信号が認められた(図2-a)。同時期に行った，123I-IMP SPECTでは同部位に限局した集積の低下が認められた(図2-b)。

3. 経過

発症翌日の11月7日から発語は正常となった。言語理解は良好であり，Marieの三枚の紙試験は完全に遂行することができた。発症後3日でジャーゴン失書は消失し，仮名錯書のみが認められるようになった。入院後1週間で行った標準失語症検査（SLTA）では，自発書字と書取での仮名の錯書が認められたが，漢字の書字は完全であり，仮名，漢字ともに文字形態の異常は認められなかった。一例を示す（図3, 4)。仮名錯書は左右どちらの手による書字でも認められた。写字は完全であった。復唱を行った後で書き取りを行わせたところ，正しい復唱が可能であるにも関わらずに仮名錯書が認められた。

仮名と漢字の「読み」と「書き」の障害をさらに詳しく調べるために，小学校3年までに習得する教育漢字より無造作に抽出した50字について検討した。「読み」の正当率は仮名，漢字ともに100%であった。「書き」の正当率は漢字では100%であったが，その語を仮名で書いた場合の正答率は75%であった。

仮名の錯書は徐々に減少し発症後3カ月では稀に認められるだけになった。

III　考　　察

本症例の特徴は，(1)ジャーゴン失書が初期に認められ，その後仮名のみの失書が3カ月以上持続した，(2)仮名錯書の頻度は，徐々に減少した，(3)軽度の失語症状が発症初期に短期間だけ

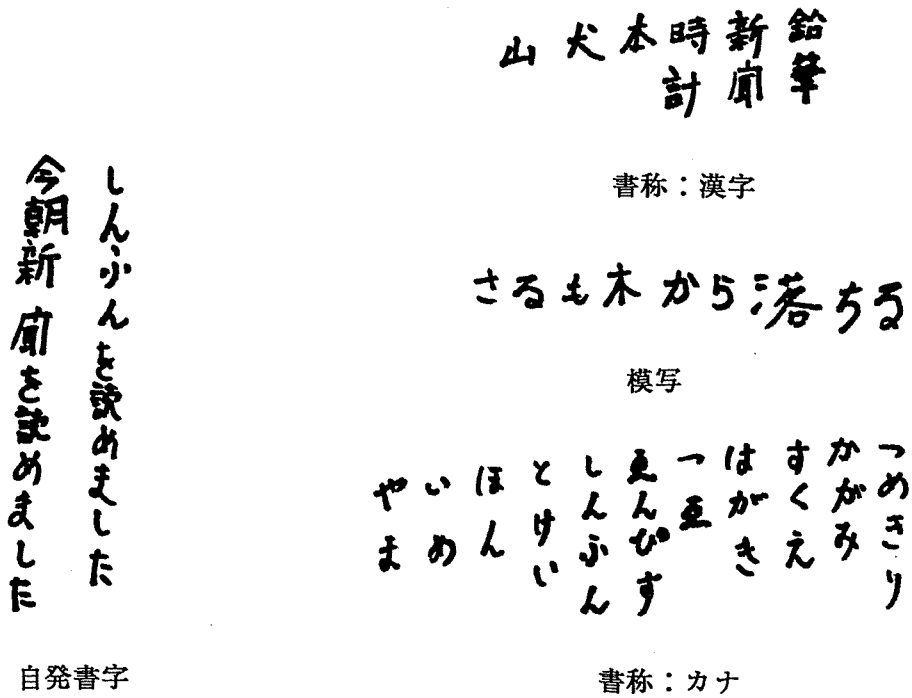

図4　発症後2ヵ月での仮名失書

自発書字，物品の視覚性呈示による書称で仮名錯書が認められる。物品の視覚性呈示による漢字の書称，写字では認められない。

認められた，(4)左中前頭回が責任病巣であった，ことである。書字障害で鑑別を要する病態としては，(1)急性錯乱状態（confusional state）による書字障害，(2)痴呆による書字障害，(3)失行性失書，(4)純粋失書，(5)失語性失書がある。急性錯乱症による失書についてはChedruらが報告しており，①注意の減退や変動，②知能低下，③失見当識，④数唱及び聴覚・運動注意の障害，が認められるとしている。彼らはさらに，失書はすべて錯乱状態のためであり，独立した病態としての「失書」は存在しないとしている（Chedruら，1972）。我々の症例では彼らのあげた錯乱状態の付随症状はなく，錯乱状態による書字障害とは鑑別可能である。痴呆にともなう書字障害は，MMST，SLTAの下位検査および日常生活の障害が全く認められないことから鑑別される。失行性失書はLeishnerによれば，書くべき言語パターンが保たれ，構成障害が認められず，筋力も保たれているのに失行そのもののために書字障害を呈するものとされ，構成失行自体に基づく書字障害である構成失書とは区別している（Leishner, 1969）。しかし，両者の鑑別は必ずしも明瞭ではなく両者を合わせて失行性失書とする。本症例では，失行も構成失行もなく失行性失書には当てはまらない。以上より，純粋失書あるいは失語性失書がこの症例での書字障害に該当すると考えた。この両者の鑑別は一般には困難である。本症例の書字に認められた仮名と漢字の顕著な乖離は，この失書が失語性であることを示す所見であるとする意見もある。確かに発症直後には発話量の低下，語流暢性の障害が認められたことから失語症の存在したことは明らかであるが，物品呼称障害，聴覚言語理解障害，読字障害は軽度であったこと，発話量の低下，語流暢性の障害は短時日で消失したことから書字障害が失語症によるとすることには無理がある。むしろ，失語症状の消失後も書字障害だけが，3ヵ月と比較的長期間存在したことから，書字が選択的に障害された状態

すなわち，純粋失書と診断することが適当である（福井ら，1985）。

本症例の書字障害が，特異的な点は，(1)仮名書字に選択的障害があった，(2)発症直後にジャーゴン失書が認められた，ことである。漢字の純粋失書例に比較して仮名失書の報告は稀である（Tanaka ら，1987）。ブローカ失語を中心とする前方型失語における失語性失書では仮名書字の方が漢字書字より困難な傾向が認められ，多くは助詞の省略や動詞の不定型を用いた電文体を示すことが多いとされている（大東，1983）。この症例では，失語性失書と異なり，自発書字および書取の障害は，錯書が中心であった。

一方，ジャーゴン失書はウェルニッケ失語で稀に認められることが報告されてきたが，最近は，右利きの右半球障害による交叉性失語での障害により比較的良く認められるとされている（鷲見，1987）。しかし，この症例はどちらにも当てはまらない。我々の症例で，ジャーゴン失書が短期間のみ認められたことから，病初期には中大脳動脈系の広範な血流低下があった，と考えることも可能ではあるが，(1)知覚および運動障害がほとんど認められなかったこと，(2)失語症状がほとんどみとめられなかったこと，(3)発症2週間後の IMP-SPECT では左中前頭回にのみ限局した集積低下が認められたことから，中大脳動脈全域におよぶ広範な血流低下の存在を考えることには無理がある。従って，本症例での書字障害の責任病巣は，神経放射線学的に示された左中前頭回および隣接する白質であると考えた。同部位は，歴史的に‘Exner の書字中枢’として知られている（Gordinier ら，1899；山鳥，1981；武田ら，1983；Roeltgen, 1985）。‘Exner の書字中枢’の障害による書字障害の発症機序については，書字行為の際に手の複雑な運動を支配している筋肉の協調運動に関する記憶が存在し，同部位の障害によりそれらの記憶が失われ，失書が生じるとされている（Aimad ら，1975）。この仮説では，‘Exner の書字中枢’の障害により文字形態の異常を伴う失書が生じることになり，文字形態は正常である我々の症例を説明することはできない。本症例では，書字に関わる手の運動および書字に関する記憶（杉下，1987；Cubelli, 1991）そのものが障害されていないことは，手の巧緻運動障害がないこと，写字が可能であること，文字形態，書き取る内容の復唱が正常であったこと，より明らかである。したがって，本症例で見られた症状は，書字に関わる手の運動および書字に関する記憶の統合が左中前頭回の梗塞により障害され生じたと考えた。漢字の書字が仮名書字と比較して保たれていたことは，本症例ほど選択的ではないが過去の前頭葉の梗塞による失書とも共通し（佐藤ら，1983；都築，1986），漢字とカナの書字に関わる神経機構が異なることを示している。ジャーゴン失書の発症機序は不明であり，今後の症例の蓄積が期待される。

ジャーゴン失書が一時的であり，仮名錯書の頻度は減少したことからは，本症例での障害が，書字に関わる手の運動および書字に関する記憶を統合する経路を完全に離断するには至らなかったためであると考えた。

文　献

1）Aimad G, Devic M et al：Agraphia pure (dynamique?) D'origine frontale apropos d'une observation. Rev Neurol 131；505-514, 1975

2）Chedru F, Geshwind N：Writing disturbances in acute confusional states. Neuropsychologia 10；343-354, 1972

3）Leishner A：The Agraphias. In Handbook of Clinical Neurology, ed by Vinken PJ, Bruyn GW et al, vol 4, North-Holland Publ, Amsterdam, 1969, pp. 141-180

4）Cubelli R：A selective deficit for writing vowels in acuired dysgraphia. Nature 353；258-260, 1991

5）福井俊哉，葛原茂樹ら：「純粋」失書にきわめて類似した書字障害を呈した左前頭葉梗塞．神経内科 25；545-549, 1986

6）Gordinier HC：A case of brain tumor at the base of the second leftfrontal convolution. Am J Med Sci 117；526-530, 1899

7）大東祥孝：失読と失書――日本語の文字体系と

の関連を中心に――総合リハ 11；689-694, 1983
8）Roeltgen D：Agraphia. In Clinical Neuropsychology, ed by Heilman KM, Valenstein E, Oxford University Press, New York, Oxford, 1985, p75
9）佐藤睦子，安井信之ら：前頭葉病変により失書を呈したもやもや病の1例．脳神経 35；1145-1150, 1983
10）杉下守弘：書字運動の機構．日本臨牀 45；352-354, 1987
11）武田克彦，坂東充秋ら：左前頭葉の梗塞によって生じたいわゆる両側性純粋失書一例（会）．臨床神経学 24；434, 1984
12）Tanaka Y, Yamadori A et al：Selective Kana agraphia：A case report. Cortex 23；679-684, 1987
13）都築信介，印東利勝：両側性「純粋」失書を呈した leftfrontotemporal lobe infarction. 神経内科 25；160-165, 1986
14）鷲見幸彦，牧下英夫ら：交叉性失語とジャルゴン失書を呈した右被殻出血の1例――133 Xe 吸入法 Emission CT による検討――．臨床神経学 27；12-18, 1987
15）山鳥重：左利きに生じた純粋失書（会）．失語症研究 1；48, 1981

A jargon agraphia and selective agraphia of Kana resulting from an infarct in the left middle frontal gyrus

Kazuo Abe*, Ritsuko Yokoyama, Shiro Yorifuji*, Takehiko Yanagihara***

*Department of Neurology, Osaka University Medical School
**Division of Speech therapy, Kishiwadatokushukai Hospital

We report a patient who developed jargon agraphia and selective Kana agraphia following an infarct in the left middle frontal gyrus. He had well preserved ability for comprehension, reading, and writing Kanji. Several days after the onset,, his jaragon agraphia disappeared and was followed by selective Kana agraphia. Kana errors consisted of substitution with another letter.

Based on these findings, we hypothesize that the dominant middle frontal gyrus is a graphic center to integrate memory for complex limb movements for writing and graphemic memory after retrieving them from memory storage.