■シンポジウム　脳梁と失語・失行・失認

左手の失書のメカニズムについて

武田克彦*　板東充秋*　岩田　誠*　萬年　徹*

要旨：脳梁損傷により生ずる左手の書字障害について考察した。対象は左前大脳動脈領域に梗塞巣を有する右ききの患者であり，左手に失行と失書がある。被検者は1）文字片を用いて左手で単語を作成させると誤って作成した。2）口頭で与えた文字をいくつかの文字のなかから左手で選び出すことができなかった。3）視覚情報として与えた文字と同じ文字を左手で選ぶことは可能であった。この結果は本例では左手で字を選ぶ能力は保たれていることを示す所見であり，随伴する左手の失行症で左手の失書を説明するのは困難であることを示す。左手の失書を呈する症例の中には，本例のように右半球では書字の情報が処理できないため，脳梁損傷によって左半球からの字の情報が右半球に転送されなくなり，そのため失書が起こるもののあることが明確となった。

神経心理学，4；17～23

Key words：左手の失書，左手の失行，かなの文字片，脳梁，劣位半球
unilateral (left) agraphia, unilateral (left) ideomotor apraxia, letter block of "kana", corpse callosum, non-dominant hemisphere

Ⅰ　はじめに

脳梁病変によっておきる左手の失書のメカニズムについてはまだ不明なことが多い。特に，左手に失行を伴う場合，左手の失書が左手の失行によるのかあるいは失行によらないで起きるのかはいまだ明らかではない。われわれは最近左手の失書と失行を呈する左前大脳動脈領域の脳梗塞例を経験し，左手の失書のメカニズムについて検討を加えたので報告する。まず対象とした症例について述べる。

Ⅱ　症　　例

73歳女性。右きき。東大神内　35281—86

既往歴

40歳代から高血圧あり。

家族歴

特になし。

現病歴

1984年11月突然右上下肢の筋力低下に気付き，某院に入院し精査加療を受けた。右片麻痺は次第に回復した。その後左手に失行があることが気付かれ，その精査のため1986年9月東大神経内科に入院した。

東大神経内科入院時の現症

意識は清明，WAISは言語性IQ85，動作性IQ79，総計81，で明らかな知能低下はなかった。失語は認められない。WAB失語症検査（杉下ら，1986）の成績は，自発語；内容9／10，流暢性10／10，話し言葉の理解；19.8／20，復唱；9.8／10，呼称；8.9／10，読み；8.8／10，いずれも異常がない。

右手には失書と失行共に認められなかったが，左手に失行と失書が認められた（後述）。失認なし。視野障害なし。右顔面を含む軽度の右片麻痺あり

1988年2月1日受理

The Mechanism Underlying Unilateral (left) Agraphia

*東京大学脳研神経内科，Katsuhiko Takeda, Mitsuaki Bandou, Makoto Iwata, Touru Mannen : Department of Neurology, Faculty of Medicine, University of Tokyo

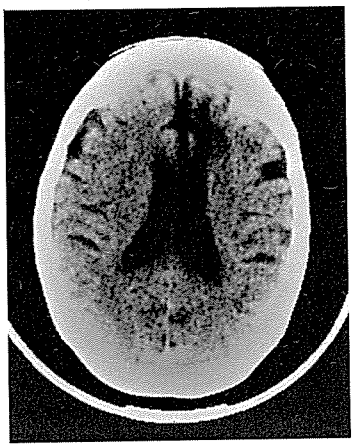

図1　症例の頭部ＣＴ像を示す

図2　症例のＭＲＩ—ＣＴ（前額断）

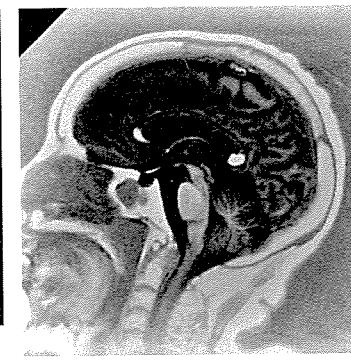

図3　症例のＭＲＩ—ＣＴ（矢状断）

（麻痺は下肢にやや重い）。しかし右上肢の麻痺はごく軽度であり，失行や書字を検査するのには差し支えなかった。右手に軽度の forced grasping が認められた。右半身の感覚低下も軽度ながら認められた。

血液検査等の一般検査には特に異常を認めない。

神経放射線学的検査

頭部Ｘ線ＣＴにて，左前大脳動脈領域の灌流域に一致して低吸収域が認められた。その他の部位にはっきりした病変は認められなかった（図１参照）。頭部ＭＲＩ—ＣＴの前額断Ｔ２強調画像では，図に示すように脳梁体部の左側に病変が広がっていた（図２参照）。矢状断のＭＲＩ—ＣＴのＴ１強調画像では，脳梁体部は極めて薄くなっていたが，脳梁膨大部は残っていた。また脳梁の膝部と吻部は保たれていた（図３参照）。

左手の失書以外の脳梁離断症状について

１）左手の失行：左手には要素的運動障害は全く認められず，失行が認められた。言語命令，動作の模倣，物品の使用のいずれの場合でも誤反応があった。言語命令による命令（たとえば，軍隊の敬礼など）で失行はもっとも顕著であり，物品の使用時の誤りが一番目だたなかった。誤反応としては保続による誤り，手指がいろいろ形を取ってしまうといった amorphous な反応が多かった。左手の拮抗失行は明らかではなかった。左手による物品のカテゴリカルマッチング検査（遠藤ら，1984；板東ら，1985）は正常であった。

２）右手の構成障害：左右の各手で行なったＷＡＩＳの積木テストの結果は，左手の成績の方が軽度ながら良く，右手の構成行為の障害が認められた。

３）手指の形の transfer：手指の形の transfer では誤りが多かったが，これらの誤りは右手の感覚障害と左手の失行のためと思われ，transfer の障害の有無については判定が困難であった。

４）左手の触覚呼称（Gazzaniga ら，1967）：22個の物品を用いた触覚呼称試験における左手の成績は，正答19個であり右手の成績と差がなかった。したがって左手の触覚呼称の障害はないと考えられた。

５）左視野の失読（Gazzaniga ら，1967；岩田ら，1972）：tachistoscope を用いて，漢字，かなそれぞれ一文字を，各視野別々に83ミリ秒提示して音読させた。すべて正答であり左視野の失読は認められなかった。

６）dichotic listening test（Milner ら，1968）：３桁の数字を用いた dichotic listening test では Laterality Index は＋53％の右耳優位を示した。

Ⅲ　左手の書字障害について

左手による書字は字の形は保たれていた。だが，自発書字，書取いずれの場合も書き誤りが認められた。誤り方は別な字へと置換する誤り方が多い。写字には誤りがみられなかった。患者は左手で書字を誤ることに気付いていた。患者が左手で書いた後文字を読ませると，書いた通りに読んだが，正しく書き直すことはできなかった（図４参照）。



図4　症例の書字を示す

左手の書字障害についてそのメカニズムを探るため，文字片を用いて以下の検索を行なった。文字片は薄い木片（4 cm×4 cm×0.4cm）からできており，表面にかな一文字が印刷されてある。1）口頭命令で与えた単語を，6ないし8個の文字片の中から選んで並ばせる課題を右手と左手で別々に行なわせた。結果は，右手では正確に並べられるのに，左手では誤りがめだった。誤り方としては，たとえば“たこ”を6個の文字から作らせると左手では“きこ”となってしまうといった置換による誤りが多かった。同様なテストを各手で計32試行ずつ行なった結果は，右手の正答率は100％なのに対し，左手では25％の正答率であった（表1参照）。この結果は左手の失書そのものを示すと考えられた。

なぜ左手では文字片で単語が作れないのかをさらに検索するため以下の検査を行なった。A）別に1文字を提示し，それと同じ文字を6個の文字の中から左手の各手で選び出させる課題を計48回行なわせた。この検査は視覚提示した文字をいくつかの文字の中から選び出すことができるのかどうかを調べることにより，文字の形を認識できるのかどうか，また左手で字をpointingで選び出すという能力があるのかどうかを検討した。結果は左手，右手共にすべて正答であった。

次にB）口頭命令で与えた1文字に対応する文字を6個の文字の中から左右の各手でpointingで指示させる試行を行なった。この検査は口頭で与えた文字数を一文字だけにすると，正しくpointingができるのかどうかを調べたものである。結果は右手では100％（48／48）の正答率であったが，左手では44％（21／48）の正答率であった。すなわち左手では文字の視覚刺激のマッチングはできるが，いくつかの文字の中から口頭で与えられた文字に対応する字を左手で選び出すことができない（表1参照）。

表1　文字片を用いた検索の結果を示す

1）文字盤を用いて口頭で与えた単語を作成する検査 32試行中の正答数	
左手）8試行	右手）32試行
2）文字を提示し，同じ文字をpointingで選ぶ検査 36試行中の正答数	
左手）36試行	右手）36試行
3）口頭で与えた1文字をpointingで選ぶ検査 36試行中の正答数	
左手）15試行	右手）36試行

Ⅳ　考　　察

脳梁病変による左手の書字障害については，Liepmann と Maas が1907年にすでにその最初の例（Ochs）を報告している（Liepmann ら，1907）。しかし，今までにそのメカニズムが明確になったわけでは必ずしもない。その理由は，近年左手の失書が左手の失行を伴わずに起きることが報告されているがそれらはまだ少数例である（Sugishita ら，1980；Yamadori ら，1980）。有名な Ochs の例をはじめ，それ以後の症例報告の多くが，左手の書字障害に加えて左手の失行を伴っている（Liepmann ら，1907；Baldy，1927）。このため，このような例の左手の書字障害は失行のためとされてきた（Liepmann ら1907；Sweet，1945）。しかしこの解釈には疑問も提出されており（Geschwind，1965），いまだにこの問題は決着していない。書字障害

をさらに詳しく分析し，この書字障害の性質を明らかにしようとする試みもいくつか認められる。たとえば，書かれた字の誤反応を詳しく分類することにより，その書字障害を分析しようとする試みがある（大東ら，1983)。だがこの方法では，その誤反応の分類が著者により異なるため相互の症例の比較が困難な点に難点がある。さらに別の分類の試みとして，左手で字の模写（写字）が可能かどうかでこの書字障害を分類しようとすることも行なわれる。この場合，写字が不可能であれば左手の書字障害は併存する失行のためであろうとされ，写字が可能であれば失行以外のためであろうと結論されることが多い（杉下ら，1975)。しかしこの鑑別の仕方では，書かれた文字があまり明瞭ではない場合，写字の成績が書取より優れているのかどうか判断に迷う場合がある。著者らの報告した右前大脳動脈領域の脳梗塞例では（武田ら，1985)，一文字だけを書かせた場合は，書取と写字いずれも正しく書くことができた。だが文章を書取させると，最初の一文字以外は一見 scrawl のように書いた。写字の場合も書取と同様で，どちらの成績が優れているのかは文章の段階では判断は困難であった(武田ら，1985)。このように写字と書取の成績の差がよく分からない場合，おそらく失行のための失書とされ，書字障害が何によるのかそれ以上検索されることがなかった。われわれはそのような場合であっても分析できる方法として，文字片を用いて検索を行なった。

文字片を利用した書字障害の解析により調べようとした問題は，この対象例の左手の書字障害が，随伴する失行によるものなのか，あるいはそれ以外のメカニズムのためかという点である。左手の書字障害を失行で説明するとすれば以下のような考え方になろう。口頭で与えられた“あ”という文字に置き換えられた情報は右半球へと転送されているのだが，その文字を指さそうとする能力が障害されているために書けないとする考え方である。左手の書字障害が随伴する左手の失行によらないとする考え方として，次のような考えも成立しうる。この例では，言語において左半球が圧倒的に優位であり，右半球は劣位である。左手で字を書くためには口頭命令で惹起される書字情報は左手の運動を司る右の運動野に送られる必要がある。しかしこの例では，左半球にていったん文字の情報に変わったものは右半球に転送されないために書けないと考えることも可能である。このどちらの考え方がより確からしいと言えるのだろうか？

先に述べたように，この例では左手で文字片を操作する場合，1）口頭で与えた一文字を指さすことはできないが，2）視覚提示した一文字と同一の文字を指さすことは可能であった。呈示された一文字と同一文字を pointing することが左手で可能なことから，視覚的に認識された文字を指さす行為は障害されていないと考えられる。また以下述べるように，文字情報が左半球から右半球へと転送されていないと考える方がより自然であることからも，われわれはこの例における書字障害を失行で説明するのは困難であると考えた。本例では右手では書字，文字片の pointing はいずれも可能なため，口頭で告げられた語音は左半球にて文字の形をとると仮定して良いと思われる。また tachistoscope を用いた検索では，本例には左視野の失読は認められなかった。純粋失読の研究は左視野からの文字刺激は右後頭葉に至ったあと，脳梁膨大部を通り，左半球の後頭葉に伝えられ，そして左の角回へと伝達されるといわれている。したがって，この経路に傷害のない本例では右半球に視覚提示された字の情報は左半球にと転移されることは明らかである。それにもかかわらず，口頭命令にて告げられた文字を左手で正しく指せないことは，左半球でいったん文字に変わった情報は右半球に転送されないためと考えられる（図5参照)。このことは，言語処理においては，左半球が圧倒的に優位で右半球が劣位であることを明確に示している。このような Disconnexion 説に対してはこの失書が必ずしも永続するものではないという点からの反論がなされている（Bogen，1969)。しかし本例のごとくに相当長期にわたり左手の失書がつ

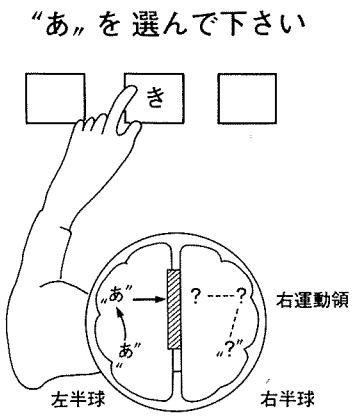

図5　本例の書字障害の成因を示す

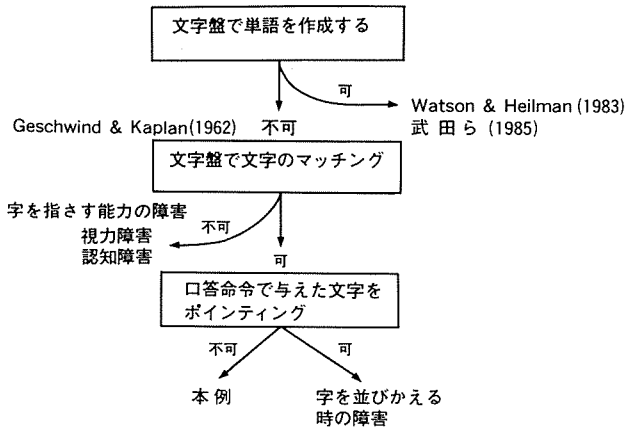

図6　文字片を用いた左手の書字障害の分類

づく例が存在することは確実である。

以上述べてきたように，文字片を用いた左手の書字障害の分析はいままで分析を阻んできた点を乗り越えようという試みのひとつである。この方法は比較的簡単に施行でき，また数量化も容易であるという利点もある。ここで，新しく文字片を用いて左手の書字障害を鑑別していく方法を整理し，従来の脳梁病変による左手の書字障害例と本例を比較を試みてみたい（図6参照)。左手の書字障害を疑う場合，まず口頭で与えた単語を文字片にて作らせることが有用であることを強調したい。本例のように，右手では問題がないが左手では文字片で単語を作成できぬ場合は左手の失書ありと結論することができる。文献例では，Geschwind ら（1962）の例は左手で自分の名前を type することができず，また言われた単語を type で正しく打つことができないと報告されているが，その例では文字片を用いての単語の作成はできなかったと考えられる。これに対して，著者らが以前報告した右前大脳動脈領域の閉塞例は，左手の書字障害が疑われたが，50音表を指さすことで口頭で与えられた単語を作ることができた。Watson と Heilman（1983）の例も左手で typewriter を使って正しく文章が作成できている。これらの例でも文字片で単語が正しく作成できたと考えられる。Watson と Heilman（1983）は自分たちの例を失行性失書の一例と報告している。しかしこのような解釈が妥当であるかどうかは，失語のない失行症における書字の検討がさらになされる必要があろう。文字片では単語が作成できるような形の書字障害の発症メカニズムをどのように考えたらよいのかは今後に残された問題である。次に，われわれは左手の失書が確かめられた例には文字片をもちいて字と字のマッチングを行なわせるのが良いと考えている。この課題ができない場合は，視力の障害などのため文字の視覚認知レベルでの障害があったり，あるいは文字を指さす能力が障害されていると考えられる。本例ではこのテストは左手で100％正しく行なうことができた。そしてさらに，口答で与えた文字を提示したいくつかの文字の中から選び出させる検査が必要となる。本例ではこの課題を遂行できなかったため，口頭で与えられたある文字情報に対応する文字を選び出す過程の障害が示唆された。しかし，もしこの課題が遂行できたとすると左手の書字障害は文字を組み合わせる際の障害であると考えられる。脳梁病変ではないが純粋失書と呼ばれるものの中にこのようなタイプの失書が存在する。坂本ら（1984）の報告した左頭頂葉病変による純粋失書の例では，口頭で与えた一文字を文字盤で pointing することができるが，二文字以上になるとできなくなることが記載されている。Geschwind ら（1962）の例は残念ながらこの種の検査が行なわれてないため，どちらの

タイプに属する失書なのか不明である。

文　献

1) Baldy, R. : Les syndromes de l'artére cérébrale anterieure. Thése, Paris 1927.
2) 板東充秋，萬年徹：失行患者の道具使用障害における認知障害の役割．臨床神経，25；1513，1985.
3) Bogen, J. E. : The other side of the brain I : Dysgraphia and dyscopia following cerebral commisurotomy. Bull. Los Angeles Neurol. Soc., 34 ; 73—105, 1969.
4) 遠藤邦彦，牧下英夫，杉下守弘：視覚失語と両手の触覚失語を合併した一症例．神経内科，23；159—167，1985.
5) Gazzaniga, M. S., Bogen, J. E. & Sperry, R. W. : Language after section of the cerebral commisures. Brain, 90 ; 131—148, 1967.
6) Geschwind, N. and Kaplan, E. : A human cerebral deconnection syndrome. A preliminary report. Neurology, 12 ; 675—685, 1962.
7) Geschwind, N. : The disconnection syndrome in animals and man. Brain, 88 ; 585—644, 1965.
8) 岩田誠，杉下守弘，豊倉康夫：脳梁膨大切断例における右半球の Visual-speech disconnexion syndrome. 臨床神経，13；308—315，1973.
9) Liepmann, H. and Maas, O. : Fall von linksseitiger Agraphie und Apraxies bei rechtseitiger Lähmung. J. Psychol, Neurologie, 10 ; 214—227, 1907.
10) Milner, B., Taylor, L. and Sperry, R. W. : Lateralized suppresion of dichotically presented digits after commissural section in man. Science, 161 ; 184—186, 1968.
11) 大東祥孝，浜中淑彦，浅野紀美子，大橋博司：左手の失書——その特徴と発現機序．脳と神経，35；1065—1072，1983.
12) 坂本透，武田浩一，郭伸，板東充秋，萬年徹：両側性「純粋」失書を呈した左頭頂葉腫瘍．神経内科，21；596—601，1984.
13) 杉下守弘，山田量三，吉岡真澄：脳梁幹後半の切断例に認められた左手の失書．臨床神経，15；218—225，1975.
14) Sugishita, M., Toyokura, Y., Yosioka, M. and Yamada, R. : Unilateral agraphia after section of the posterior half of truncus of the corpse callosum. Brain and Language, 9 ; 215—225, 1980.
15) 杉下守弘（代表）：WAB失語症検査（日本語版）．東京，医学書院，1986.
16) Sweet, W. H. : Seeping intracranial aneurysm simulating neoplasm. Arch. Neurol. Psychiat., 45 ; 86—104, 1945.
17) 武田克彦，板東充秋，磯野理，橋本嘉，杉下守弘，岩田誠，萬年徹：右前大脳動脈領域の梗塞後左手の失行を呈した2症例．神経心理，2；80，1986.
18) Watson, R. T. & Heilman, K. M. : Callosal apraxia. Brain, 106 ; 391—403, 1983.
19) Yamadori, A., Osumi, Y., Ikeda, H. and Kanazawa, Y. : Left unilateral agraphia and tactile anomia after occulusion of the anterior cerebral artery. Arch. Neurol., 37 ; 88—91, 1980.

The mechanism underlying unilateral (left) agraphia

Katsuhiko Taked, Mitsuaki Bando, Makoto Iwat, Touru Manne

Department of Neurology, Faculty of Medicine, University of Tokyo

The mechanism underlying unilateral agraphia resulting from callosal lesion is still unclear, although several researchers suspected this wrighting disturbance was due to left apraxia. A right-handed female who had damage to the left anterior cerebral artery resion showed agraphia and apraxia of the left hand. In order to know the mechanism underlying left agraphia, we asked the patient to construct the words with letter blocks of phonogram-"kana". Using letters she made spelling errors frequently by the left hand.

When ordered orally, she could not point at the letter among several ones by the left hand. When the letter was presented visually, however, she could choose the same one correctly. These results showed left apraxia was not the cause of this patient's writing disturbance because she had the ability to point the letter with the left hand. We showed the mechanism underlying unilateral agraphia of some cases is as follows ; the left hemisphere of these cases is really superior, so the right hemisphere cannot manage the writing informations. Because the callosal lesion disturbs the transfer of the writing informations from the left hemisphere, these cases cannot write properly by the left hand.